

Оперисано је 5 пацијената, сви су имала примарно урођену срчану ману Тетралогију Fallot и сви су раније већ оперисани, једном или два пута, сада су имали секвеле након ранијих операција

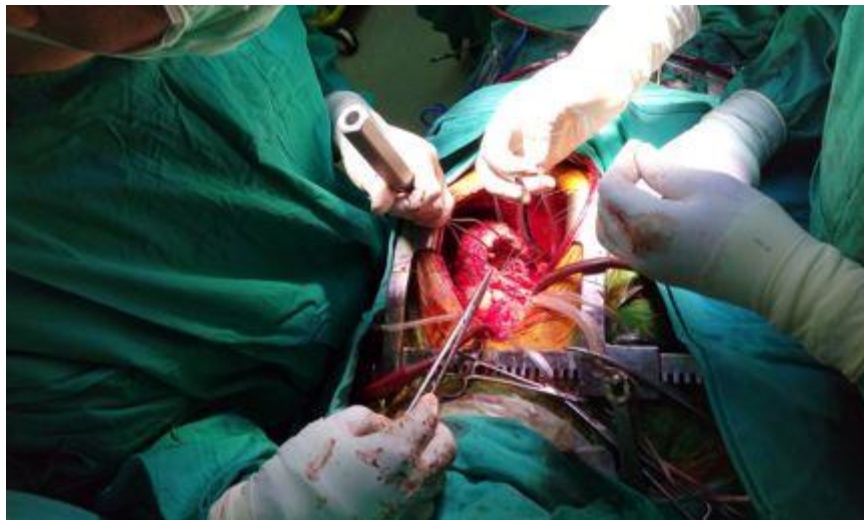1. Мушко (1990) –ТОФ, прва операција десни ВТ шант, након три године радикална реконструкција мане, сада тешка PR и TR, новонастала атријална фибрилација

2. Мушко (1971)- ТОФ, радикална реконструкција урађана у узрасту од 26 година, годинама значајан резидуални шант на IVS и стеноза пулмоналне валвуле, перзистентна атријална фибрилација, више пута имао срчану декомпензацију.

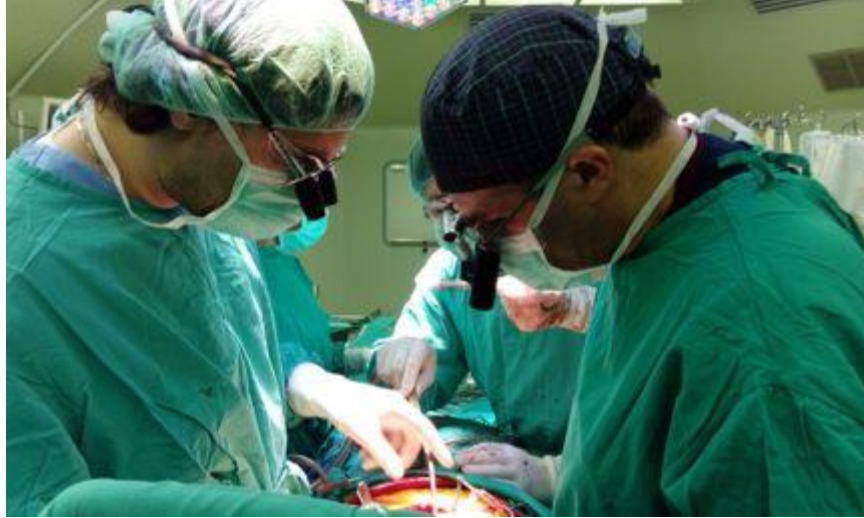3. Женско (1987) – ТОФ, радикална реконструкција урађена у узрасту од 3 године, има тешку PR и TR.

4. Мушко (1961)– ТОФ, прва операција ВТ шант, друга операција радикална реконструкција мане урађена у узрасту од 18 година, због промена на коронарни артеријама, у октобру 2015 године урађена PCI, три стента у RCX, сада има значајан резидуални шант на IVS, стенозу PV и гл стабла РА пре рачве са остијалним стенозама LPA и DPA и коронарну болест која захтева реваскуларизацију миокада двострукимАСВ-ом.

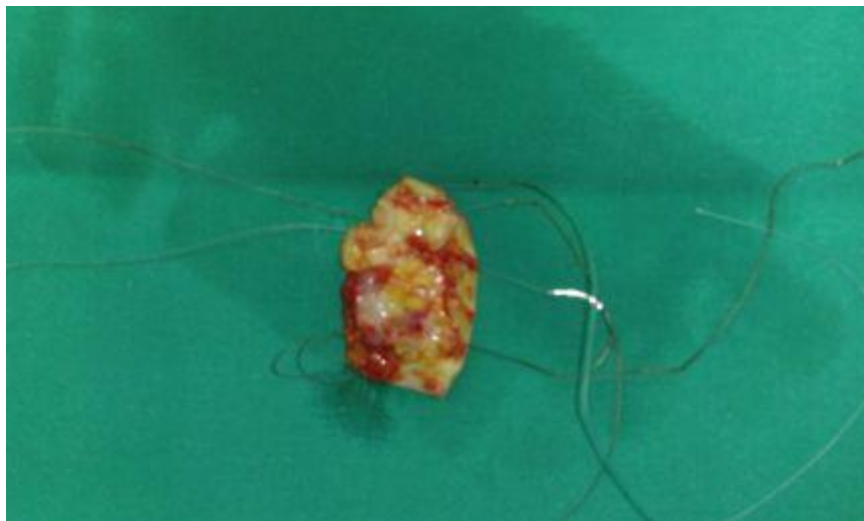
5. Мушко (1990) - ТОФ , радикална реконструкција мане урађена у узрасту од 4 године, сада има тешку PR.



*Кардиохирург Проф др Alessandro Giamberti оперише пацијента са значајним секвелама ранијих операција ТОФ, коме је сада имплантирана биолошка валвула у PV позицију, урађена анулопластика TV са семифлексибилним прстеном и хируршка аблација атријалне фибрилације.*



*Кардиохирург Проф др Alessandro Giamberti uz asistenciju kardiohirurga dr Petra Milačića, оперише пацијента са значајним секвелама ранијих операција TOF.*



*Део скинутог patch-а са излазног тракта десне коморе, стављен приликом раније операције TOF у склопу радикалне реконструкције мане, који је веома измењен са масивним калцификацијама.*