

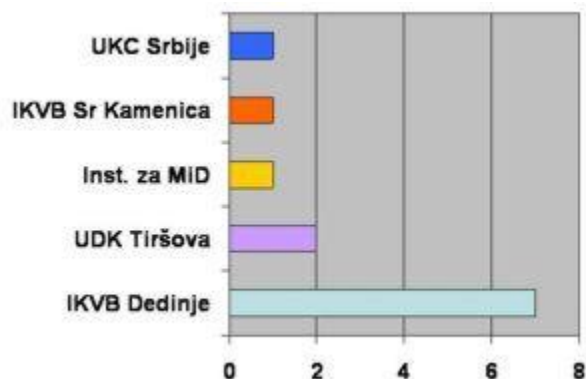
**Извештај са шестог CUSMO конзилијума одржаног у Институту за кардиоваскуларне болести Дедиње са страним консултантом Проф. др Jane Somerville, Лондон (04.октобра 2011.)**

Приказано је 12 пацијената: 2 из Универзитетске дечије клинике- Тиршова, 1 из Института за мајку и дете, 1 из ИКВБ Ср. Каменица, 1 из УКЦ Србије, 7 пацијента из ИКВБД

*Дијагнозе приказаних пацијената:*

1. Анеуризма десног синуса Valsave са руптуром у десну преткомору код породиље
2. Стање након радикалне реконструкције Тетралогије Fallot и имплантације пулмоналног хомографта на место пулмоналне valvule сада дисфункционалног и са суправалвуларном јатрогеном стенозом
3. Компликована атрезија PV са вентрикуларним septum дефектом, раније урађена палијативна операција (Blalock-Taussig шант)
4. Стање након комисуротомије конгениталне аортне стенозе и ресекције субвалавуларне мембране и затварања атријалног септум дефекта
5. Атријални септум дефект са расцепом предњег кусписа и тешком митралном и трикуспидалном регургитацијом
6. Аријални септум defect tip венозум са аномалном дренажом десних плућних вена и са последичном плућном хипертензијом
7. Стање након радикалне реконструкције Тетралогије Fallot са реканализацијом вентрикуларног дефекта и пулмоналном стенозом
8. Стање након радикалне реконструкције Тетралогије Fallot са тешком пулмоналном регургитацијом, десним аортним луком о интракардијалним кардивертером
9. Стање након реконструкције Пенталогије Fallot са тешком пулмоналном и трикуспидном регургитацијом и non sustained VT
10. Атријални септум дефект тип секундум са аномалном дренажом плућних вена и пролазним duktus arteriozusom
11. Стање након радикалне реконструкције Тетралогије Fallot са умерном пулмоналном регургитацијом
12. Стање након Фонатове процедуре због атрезија trikuspidne valvule

*Установе из којих су дошли пацијенти:*





Проф. др Jane Somerville, Лондон и др Sofia Redaelli из Италије на Cusmo конзилијуму