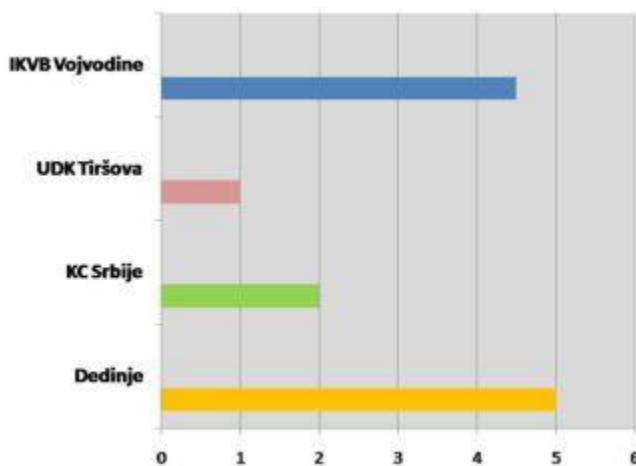


Извештај са 15. USMO конзилијума одржаног у Институту за кардиоваскуларне болести Дедиње, са страним консултантом Проф др Jane Somerville из Лондона (16. маја 2016 године).

Приказано је 9 пацијената: 5 из ИКВБ Дедиње, 2 из КЦ Србије, 1 УДК Тиршова, 1 из ИКВБ Војводине

1. Женско, 32 године, оперисана због Тетралогije Fallot (атипични TOF јер је имала VSD double committed)-урађена радикална реконструкција, сада има пулмоналну стенозу и инсуфицијенцију, стенозу гл. стабла РА и леве гране (ИКВБД)
2. Женско, 27 година, примарна дијагноза VSD са РН, сада дијагностикован VSD са DCRV (УДК ТИРШОВА)
3. Женско, 36 година, ASD sekundum са умереном MR због пролапса MV, има и TR (КЦ СРБИЈЕ)
4. Мушко, 26 година, оперисна због Тетралогije Fallot –урађена радикална реконструкција мане, сада има тешку PR (ИКВБД)
5. Женско 62 године, НСМ -не опструктивна форма, због VT уграђен ICD (ИКВБД) дискутована због опречних ставова о даљем лечењу
6. Женско, 44 године, Коарктација аорте и DAP (ИКВБД), дискусија о перкутаном затварњем оба дефекта cover стентом
7. Женско, 59 година, оперисна због Тетралогije Fallot, урађена радикална реконструкција, сада има пулмоналну регургитацију (ИКВБД)
8. Женско, 35 година, дијагностикован аорто-пуломонални прозор. Преоперативно имала РН, рађен је тест на вазореактивности који је био позитиван, у терапију уведен Revatio, након тога је успешно оперисна у Женеви (Проф Kalangos) када је стављен патцх између РА и АО (КЦ Србије)
9. Женско, 44 године, оперисна због VSD-а, има резидуални проток на месту проксималне и дисталне анастомозерача и IVS, PR и TR, PSVT, снижена систолна функција леве коморе која је необичне трабекулизације (ИКВБ СР. КАМЕНИЦА)





Проф др Jane Somerville је пре одржавања 15. USMO конзилијума била у радној посети Републици Српској где је учествовала у раду IV Конгреса кардиолога РС. У оквиру круглог стола о Урођеним срчаним манама код одраслих, одржала је предавање о Еисеменгеровом синдрому, а затим наредног дана учествовала у раду сесије Питајте експерте: Прикази случајева одраслих пацијента са урођеним срчаним манама.

